

# COLECISTECTOMÍA LAPAROSCÓPICA ASISTIDA CON IMANES EN MODELOS EXPERIMENTALES PORCINOS

JON JOSEBA GÁRATE-CEBALLOS\*  
JULIÁN COELLO\*\*

## LAPAROSCOPIC CHOLECYSTECTOMY ASSISTED WITH MAGNETS IN SWINE EXPERIMENTAL MODELS

### RESUMEN

**Objetivo:** Caracterizar la colecistectomía laparoscópica de dos (2) puertos asistida por imanes en un modelo experimental porcino (*Sus scrofa domesticus*) como alternativa de entrenamiento quirúrgico. **Método:** Cinco (5) modelos experimentales porcinos (*Sus scrofa domesticus*) sometidos a colecistectomía laparoscópica de dos (2) portales asistidas por imanes (umbilical y epigástrico), empleando la técnica de bacinete a fondo, realizada por diferentes cirujanos. **Resultados:** Se realizaron cinco (5) colecistectomías laparoscópicas de dos (2) puertos asistidas por imanes, el peso promedio de los animales fue  $46,8 \pm 7,95$  Kg (36-56), tiempo operatorio medio  $102 \pm 10,37$  minutos (90-115) y sangrado  $65 \pm 62,75$  cc (25-175). No se registraron complicaciones ni conversiones durante la cirugía. Todos los animales sobrevivieron al procedimiento. **Conclusiones:** La colecistectomía laparoscópica de dos (2) puertos asistida por imanes de neodimio en el modelo experimental porcino (*Sus scrofa domesticus*), es un método de entrenamiento ideal en esta novedosa técnica. A pesar de ser un procedimiento reproducible y seguro, es también un reto quirúrgico, representado por la curva de aprendizaje necesaria para la manipulación de los dispositivos magnéticos. Este abordaje posee las ventajas que otorga la mínima invasión sin sacrificar las bondades de la técnica tradicional.

### Palabras claves

Modelo de entrenamiento, colecistectomía laparoscópica, imanes de neodimio

### ABSTRACT

**Objective:** Characterize laparoscopic cholecystectomy with two (2) ports assisted by magnets in a swine experimental model (*Sus scrofa domesticus*) as an alternative to surgical training. **Method:** Five (5) experimental swine models (*Sus scrofa domesticus*) undergoing laparoscopic cholecystectomy with two (2) ports (umbilical and epigastric) assisted by magnets, using the conventional technique performed by different surgeons. **Results:** Five (5) laparoscopic cholecystectomy two (2) ports assisted by magnets were performed. The average weight of the animals was  $46,8 \pm 7,95$  Kg (36-56), mean operative time  $102 \pm 10,37$  minutes (90-115) and bleeding  $65 \pm 62,75$  cc (25-175). There were no complications or conversions. All animals survived the procedure. **Conclusions:** Laparoscopic cholecystectomy with two (2) ports assisted by magnets in swine experimental model is an ideal training method for this new technique. Despite being a reproducible and safe procedure, is also a challenging surgical, represented by the learning curve required for handling the magnetic devices. This procedure has the advantages offered by minimally invasive without sacrificing the benefits of the traditional technique.

### Key words

Trainer model, laparoscopic cholecystectomy, neodymium magnets.

\* Cirujano General egresado del postgrado de Cirugía General del Hospital General del Oeste "Dr. José Gregorio Hernández", Magallanes de Catia. Cirujano Urólogo del Hospital Universitario de Caracas. Caracas - Venezuela.

\*\* Cirujano General Servicio de Cirugía II del Hospital General del Oeste "Dr. José Gregorio Hernández", Magallanes de Catia. Caracas - Venezuela..

Los cirujanos que nos hemos formado a nivel mundial en las últimas dos décadas hemos visto caer el paradigma de “grandes incisiones para grandes cirujanos”, todo esto debido a la aparición de la cirugía mínimamente invasiva que ofrece la posibilidad de realizar intervenciones a través de pequeñas incisiones corporales con excelentes resultados terapéuticos. No existe ninguna especialidad quirúrgica que no haya recibido la influencia de la cirugía laparoscópica, una técnica que en la actualidad está firmemente establecida en la práctica médica. Entre los factores más importantes que han facilitado su desarrollo se encuentra la evolución tecnológica y la visión de futuro de unos pocos cirujanos que capitalizaron estos avances, por tanto, esto representa un hito quirúrgico histórico que abrió una nueva era de la cirugía dependiente de la tecnología.<sup>(1)</sup>

Es difícil encontrar otro avance quirúrgico que haya inducido más controversia, preocupaciones y planteamientos de tipo médico-legal de tanto calado como la cirugía laparoscópica. A pesar de todas estas dificultades que han acompañado a la introducción de la cirugía laparoscópica, esta técnica ha modificado en pocos años la práctica quirúrgica, hasta el punto de superar las expectativas que tenían sus creadores.<sup>(2)</sup>

En este sentido, la colecistectomía laparoscópica constituyó la aplicación clínica inevitable de los progresos y avances graduales que tuvieron lugar en las técnicas quirúrgicas entre 1950 y 1980 para el tratamiento de la litiasis vesicular. Pero a pesar que la colecistectomía laparoscópica ha madurado en muchos aspectos, todavía existen algunas controversias importantes que no han sido resueltas. En la actualidad es uno de los procedimientos más comunes en cirugía general. Anualmente se realizan más de 750.000 intervenciones de este tipo en los Estados Unidos, con tasa de complicaciones menor al 1,5% y de mortalidad menor al 0,1%. Los avances tecnológicos y las mejoras en el instrumental han abierto nuevas puertas a los cirujanos y han permitido su desarrollo integral, sin abandonar los principios básicos como la mínima invasión, la triangulación del instrumental laparoscópico necesaria para la exposición adecuada de las estructuras anatómicas y el escaso daño tisular. La evolución de la colecistectomía laparoscópica tradicional de cuatro puertos ha dado paso a la técnica de tres y posteriormente a la de dos puertos y en modelos experimentales han implementado inclusive las técnicas sin puerto. El uso de nuevos instrumentos más pequeños ha permitido el reemplazo de los portales de 12 milímetros por los de 2 milímetros logrando pequeñas mejoras en el dolor y el aspecto estético en el postoperatorio. Sin embargo, estas ventajas marginales se acompañan de un incremento en las dificultades de ejecución debido a la adaptación necesaria del cirujano a estas nuevas herramientas, si se comparan con los instrumentales tradicionales. Entre las líneas futuras de desarrollo encontramos mejoras en la imagen de los monitores en cirugía laparoscópica, sustitución del instrumental actual por otro más sofisticado, el

establecimiento definitivo de la cirugía sin huellas, intraluminal, por levitación y robótica como alternativas quirúrgicas válidas en el tratamiento de la litiasis vesicular.<sup>(3)</sup>

A pesar de todos estos nuevos retos a los que se enfrenta la colecistectomía laparoscópica los objetivos principales permanecen vigentes, entre los que se destacan: garantizar la calidad en el tratamiento quirúrgico laparoscópico en función de las nuevas técnicas, formación de las próximas generaciones de cirujanos laparoscópicos y la dedicación de los recursos suficientes para el reajuste de la cirugía laparoscópica y aparición de nuevas subespecialidades quirúrgicas.<sup>(4)</sup>

La litiasis vesicular representa un motivo de consulta frecuente en los servicios de Cirugía General a nivel mundial. En Venezuela representa un problema de salud pública. En el año 2.011 se registraron 30.823 nuevos casos, con una tasa de prevalencia de 105,3/100.000 habitantes, representando el 4% de todas las enfermedades del sistema digestivo y una indicación común de cirugía tanto de emergencia como electiva, por lo que se debe ofrecer a los pacientes alternativas adecuadas para su resolución.<sup>(5)</sup>

La colecistectomía laparoscópica es el procedimiento más efectivo para el tratamiento de la patología benigna de la vesícula biliar desde su introducción en 1985 y es sin duda, la intervención de referencia en la actualidad sustituyendo virtualmente a la colecistectomía abierta. Pero a pesar de la experiencia y las mejoras en la tecnología persisten algunas controversias respecto a esta frecuente intervención laparoscópica.<sup>(1)</sup>

Con el transcurrir de los años muchas otras estrategias se han desarrollado a partir del inicio dado por la cirugía laparoscópica en la búsqueda de optimizar los resultados terapéuticos. La aparición de nuevas técnicas, entre las cuales se encuentra el empleo de dispositivos magnéticos intracorpóreos para la manipulación y tracción de estructuras abdominales o lo que se conoce como “cirugía por levitación” han permitido reducir tanto el tamaño como el número de portales laparoscópicos en el tratamiento de la litiasis vesicular. El auge cada vez mayor de este tipo de recursos hace necesario la implementación de programas de entrenamiento destinados a su manejo adecuado.<sup>(6)</sup>

¿Es posible realizar el entrenamiento en colecistectomía laparoscópica asistida por dispositivos magnéticos en un modelo animal experimental porcino y obtener buenos resultados?

Con esta interrogante surgió la inquietud de caracterizar la colecistectomía laparoscópica de dos (2) puertos asistida por imanes en modelo experimental porcino (*Sus scrofa domesticus*) como alternativa de entrenamiento quirúrgico, Describir la técnica quirúrgica determinando las el tiempo quirúrgico, el sangrado estimado, las complicaciones y la sobrevida, así como establecer las limitaciones del procedimiento.

## MÉTODO

### Tipo de estudio

Se realizó un estudio de tipo experimental descriptivo.

### Población y muestra

Se incluyeron un total de cinco (5) modelos animales porcinos (*Sus scrofa domesticus*) los cuales fueron sometidos a colecistectomía laparoscópica de dos (2) puertos, asistida por imanes de neodimio. La selección de los ejemplares fue realizada en el Instituto de Cirugía Experimental de la Universidad Central de Venezuela, cumpliendo con los criterios internacionales establecidos.

### Procedimientos

Cada animal (*Sus scrofa domesticus*) ingresó al Instituto de Cirugía Experimental el día previo a la cirugía y se mantuvo en ayuno durante 12 horas. Se le cateterizó una vía periférica para la administración endovenosa del anestésico para animales Imalgene® 1000; seguidamente se procedió a realizar la intubación orotraqueal para el soporte ventilatorio y el monitoreo de signos vitales. Posteriormente recibió una dosis de antibioticoterapia profiláctica con una cefalosporina de 1° generación.

El animal se posicionó en decúbito dorsal, el monitor se instaló en la cabecera de la mesa quirúrgica, el cirujano se ubicó a la derecha, el ayudante a la izquierda y el instrumentista entre las patas del modelo animal. Se infiltró el área de la cicatriz umbilical con 3 cc de bupivacaína, facilitando una anestesia equilibrada. El neumoperitoneo se realizó mediante técnica cerrada con aguja De Veress llegando a una presión intraabdominal de 12 mm Hg. A continuación se introdujo un trócar de 12 mm a nivel de la cicatriz umbilical y otro de 5 mm a nivel del epigastrio. Se utilizó un laparoscopia convencional de 30°. Ambos puertos de trabajo fueron manejados por el cirujano. El trócar de 5 mm permitió utilizar instrumentales como: aspirador, pinzas disectoras de Maryland, de presión Grassper, tijera, electrobisturí de paleta, porta-agujas, pinza de Thomas, etc. Se ubicó al animal en posición de Fowler y lateralizado levemente a la izquierda. Por el trócar de 12 mm se introdujo el primer dispositivo magnético de tipo artesanal similar al patentado por el Dr. Domínguez y conocido por el nombre de Tándem-Domínguez® (imanes de neodimio + clip tipo cocodrilo unidos por una sutura), bajo visión directa, siendo manejado con la pinza de Thomas. Esta pinza permitió tomar el clip tipo cocodrilo con la intención de posicionar el dispositivo magnético, de manera que el clip quedó orientado hacia la vesícula y los imanes hacia la pared abdominal. Con un imán externo que se apoyó sobre la piel del animal, se generó un campo magnético capaz de atravesar todas las estructuras, permitiendo movilizar la vesícula biliar al gusto del cirujano.

Con la pinza de Thomas, se abrieron las mandíbulas del clip cocodrilo y se fijó al fondo de la vesícula, traccionándola de manera cefálica y posteriormente se movilizó el imán externo,

quedando la vesícula suspendida, permitiendo observar el bacinete y el ligamento colecisto-duodeno-cólico. Se retiró la óptica de 30° y se introdujo el segundo dispositivo magnético, de la misma manera que el primero, éste se ubicó en el infundíbulo y fue manipulado por otro imán externo, de esta manera se expusieron los elementos del triángulo de Calot.

Se utilizó para estos casos una aguja de 14 G a nivel del hipocondrio derecho para vaciar la bilis logrando el colapso de las paredes de la vesícula y permitiendo movilizarla con mayor facilidad.

Se procedió a la disección del infundíbulo, con una pinza de Maryland laparoscópica, hasta lograr obtener una apropiada exposición de los elementos anatómicos deseados, una vez identificados correctamente el cístico y la arteria cística, se realizó el engrapado individualizado doble proximal y distal, con clip LT-300 de dichas estructuras. La colecistectomía se efectuó del bacinete al fondo con electrobisturí laparoscópico de paleta. Finalmente, se procedió al retiro de los dispositivos magnéticos y de la pieza quirúrgica a través del trócar umbilical bajo visión directa. Posteriormente se realizó lavado con solución salina 0,9% y aspiración del lecho vesicular, panendoscopia con verificación de hemostasia, síntesis por planos iniciando por la aponeurosis de ambos portales con Vicryl® 0 y la piel del animal con Dermalon® 3.0 a puntos separados.

Se realizó el registro de los datos y seguimiento postoperatorio para el análisis estadístico y presentación de resultados.

### Registro de datos

La recolección de los datos se realizó a través de un formato (anexo 1), en el que se incluyeron los datos como el peso del animal, fecha de la cirugía, tiempo quirúrgico, número de portales laparoscópicos, sangrado intraoperatorio, complicaciones, supervivencia y grado de dificultad de la cirugía; así como la descripción de la técnica paso a paso.

### Tratamiento estadístico

Se realizó el tratamiento estadístico adecuado de los resultados mediante el empleo de porcentaje, media, promedio y desviación estándar.

## RESULTADOS

Se incluyeron un total de cinco (5) modelos experimentales porcinos (*Sus scrofa domesticus*) los cuales fueron sometidos a colecistectomía laparoscópica de dos (2) puertos asistida por imanes de neodimio. Cada procedimiento contó con un cirujano principal distinto. El peso promedio de los animales fue  $46,8 \pm 7,95$  Kg (36-56), con tiempo operatorio promedio de  $102 \pm 10,37$  minutos (90-115) y sangrado de  $65 \pm 62,75$  cc (25-175). No se presentaron complicaciones ni conversiones durante la cirugía. Todos los ejemplares sobrevivieron a la intervención. A juicio de los cirujanos esta técnica tiene un grado de compleji-

dad intermedio y puede ser llevado a cabo sin ninguna eventualidad por especialistas con experiencia laparoscópica previa.

## DISCUSIÓN

En la búsqueda de mejorar los resultados en los procedimientos quirúrgicos ya establecidos, se continúan desarrollando nuevas técnicas menos invasivas. En este contexto la colecistectomía laparoscópica ha evolucionado desde su creación hasta llegar al empleo del puerto único<sup>(7)</sup>. Entre las ventajas con este tipo de cirugía, se incluyen: La potencial disminución del dolor postoperatorio, los beneficios cosméticos, una menor tasa de complicaciones en las zonas de abordaje y una recuperación más rápida.<sup>(8-9)</sup> Sin embargo, como todo procedimiento innovador, tiene algunas desventajas, como el superar la curva de aprendizaje, lo cual conlleva inicialmente a un tiempo operatorio prolongado; mayor riesgo de complicaciones intraoperatorias y costos elevados de los instrumentos especializados.<sup>(10)</sup> Debido a esto se hace necesario el aprendizaje de este tipo de técnicas en centros especializados en cirugía experimental, basados en el hecho que los médicos en formación deben adquirir sus habilidades quirúrgicas en laboratorios, utilizando simuladores físicos, de realidad virtual, modelos exvivos o animales antes de que se les permita participar en las intervenciones quirúrgicas bajo supervisión, tal como ocurría en el antiguo sistema de aprendizaje. En los estudios que se han realizado sobre la adquisición de las habilidades quirúrgicas relativas a la cirugía laparoscópica se ha subrayado el hecho de que los médicos en formación adquieren estas habilidades a velocidades distintas y que, por tanto, la formación impartida en estos laboratorios debe ser flexible, individualizada y dividida en módulos de complejidad creciente.<sup>(11)</sup> Y como un argumento para lo expuesto, se puede señalar que a lo largo de todos estos años, los importantes efectos benéficos de la colecistectomía laparoscópica avanzada se han visto opacados por las graves lesiones iatrogénicas que, desgraciadamente, todavía se siguen produciendo a pesar del desarrollo tecnológico y del establecimiento de centros de entrenamiento. Motivado a esto se hace imprescindible la ampliación de los programas de cirugía experimental y la creación de sistemas en control de calidad mediante la estandarización de técnicas y procedimientos, la implementación de actividades de formación certificada y la instauración de normas de competencia. El concepto de control de calidad requiere que los cirujanos posean información sobre los resultados esperados en los tratamientos específicos (estándares externos), para poder compararlos con sus propios resultados.<sup>(1)</sup>

La primera colecistectomía abierta está bien documentada, todo lo contrario ocurre con el origen de la colecistectomía laparoscópica. Los registros indican que Aldo Kleiman, cirujano argentino, fue el pionero al describir la técnica de colecistectomía laparoscópica en ovejas durante la presentación de su tesis

doctoral en la Universidad de La Plata en Buenos Aires, Argentina 1984; sin embargo ésta fue recibida con incredulidad e injusta hostilidad.<sup>(12)</sup> Para el año 1985 Phillipe Mouret en Lyon, Francia practica la primera colecistectomía laparoscópica en humanos registrada en la bibliografía médica,<sup>(13)</sup> perfeccionada posteriormente por Francois Dubois y Jacques Perissat.<sup>(14-15)</sup> La primera cirugía en el continente americano fue realizada por Reddick en los Estados Unidos un año más tarde.<sup>(16)</sup> Luego de cinco años la colecistectomía laparoscópica logró superar a la convencional como procedimiento de elección para la patología benigna de la vesícula biliar y progresivamente se fue incrementando el número de cirujanos que comunicaban su experiencia a la comunidad científica<sup>(12)</sup>.

En vista del éxito obtenido por la cirugía laparoscópica en tan corto tiempo, se ha buscado la implementación de variantes de la técnica original que permitan lograr mejores resultados en su conjunto. Es por ello que se popularizó la combinación de ésta con el recurso de la endoscopia permitiendo realizar intervenciones en la cavidad abdominal a través de orificios naturales, lo que se traduce en ausencia de cicatrices y ha significado un creciente desarrollo en términos de cirugía mínimamente invasiva. En 1990 un grupo de cirujanos en Hamburgo, Alemania realizaron colpotomías posteriores para la extracción de especímenes de cirugías laparoscópicas, entre junio 2007 y abril 2008. En este trabajo se lograron reunir 57 pacientes sometidos a colecistectomía laparoscópica con abordaje combinado (umbilical y vaginal), con un tiempo operatorio de 54 minutos, sin conversiones y sólo una complicación, que consistió en un absceso del fondo de saco de Douglas, el cual fue resuelto vía laparoscópica. No hubo evidencia en el seguimiento a tres meses de complicaciones inherentes a la cirugía, ni abdominales ni pélvicas.<sup>(17)</sup>

En Sao Paulo, Brasil un estudio similar abarcó 32 casos de mujeres a las que se les realizó colecistectomía transvaginal video asistida, con edades comprendidas entre 27 y 42 años, índice de masa corporal entre 20 y 42 Kg/m<sup>2</sup>, logrando tiempo operatorio promedio de 38 minutos, alta 6 horas después del procedimiento, retorno a las actividades diarias a las 24 horas y ausencia de requerimiento analgésico.<sup>(18)</sup>

Otro abordaje que favorece la ausencia de cicatrices es utilizar una "natural", como la umbilical, a través de la cual se puede realizar la cirugía laparoscópica con un puerto único y sin dejar marcas. En el Departamento de Cirugía de la Universidad de California describen la colecistectomía laparoscópica transumbilical con las siglas NOTUS (natural orifice transumbilical surgery), llegando a tener tiempo operatorio de 70 minutos, egreso el mismo día de la cirugía y sin complicaciones a dos meses de seguimiento<sup>(19)</sup>.

La Universidad Católica del Sagrado Corazón en Roma, Italia propone la realización de colecistectomía laparoscópica a través

de la incisión única umbilical, utilizando un portal de 12 mm y 2 portales de 5 mm, suspendiendo la vesícula con dos suturas a la pared abdominal. En su casuística de 12 colecistectomías, 8 pacientes tenían antecedente de procedimientos laparoscópicos, en 5 casos el índice de masa corporal era mayor a 35 Kg/m<sup>2</sup>, el tiempo operatorio disminuyó de 3 horas a 50 minutos después de los cinco primeros casos, concluyendo que la técnica utilizada es un procedimiento posible de realizar, efectivo y seguro.<sup>(20)</sup>

En el año 2007 el Dr. Guillermo M. Domínguez describe ante la Asociación Mexicana de Cirugía Endoscópica la primera colecistectomía laparoscópica asistida por imanes de neodimio, logrando con la ayuda de los dispositivos magnéticos reproducir los pasos de la colecistectomía laparoscópica tradicional, sin morbi-mortalidad y con egreso del paciente a las 24 horas, óptimos resultados estéticos y sin complicaciones postoperatorias con seguimiento a un mes.<sup>(21)</sup>

El desarrollo de los dispositivos magnéticos va mucho más allá y se describe su utilidad en procedimientos laparoscópicos más complejos como la nefrectomía radical, logrando inclusive fusionarlo con la cirugía endoscópica a través de orificios naturales (NOTES) o la cirugía laparoscópica por puerto único (LESS).<sup>(22)</sup>

La experiencia de nuestro país con este tipo de técnica es escasa. En el 2008 Zamora y Noya realizan las primeras colecistectomías laparoscópicas empleando un solo puerto subxifoideo, en dicha experiencia incluyeron 18 pacientes (17 femeninos, 1 masculino) con litiasis vesicular no complicada, con edad promedio de 41 años, tiempo quirúrgico medio de 67 minutos, el cual se acortaba a 58 minutos con el uso del Ligasure® y estancia hospitalaria de 24 horas. En un trabajo posterior suprimen el uso de ese puerto con el empleo de la óptica con canal de trabajo y de dispositivos magnéticos obteniendo excelentes resultados.<sup>(23-24)</sup>

Con la introducción de la cirugía laparoscópica, en etapas iniciales, aumentó el número de lesiones de vías biliares, lo cual se acompañaba de mayor morbilidad, mortalidad ocasional, incremento de la estancia hospitalaria, costos adicionales, deterioro de la calidad de vida y expectativas del paciente; sin embargo, con el perfeccionamiento de la técnica y avance en la curva de aprendizaje estos inconvenientes se han solventado, lo cual se demuestra en los diferentes estudios realizados a nivel mundial, donde se identifican los "puntos clave de seguridad", los cuales señalaron como: la disección precisa del triángulo de Calot, disección del tejido graso y fibroso, inicio de la colecistectomía desde el fondo de la vesícula, uso de la técnica "infundibular", que consiste en la identificación del punto de unión entre la vesícula biliar y el conducto cístico. Realizando esta técnica en 1046 colecistectomías laparoscópicas tuvieron una tasa de conversión de sólo 2,6% y ninguna lesión de la vía biliar.<sup>(25)</sup>

Luego de múltiples modificaciones, la colecistectomía lapa-

roscópica como tal fue introducida en la comunidad quirúrgica en 1989. Cinco años después el grupo de Ohio, Estados Unidos, evaluó el impacto de la misma en los programas de entrenamiento de residentes, concluyendo que dicho procedimiento debe ser incluido en la formación de los nuevos cirujanos.<sup>(26)</sup>

En comparación con la colecistectomía abierta, los pacientes que fueron sometidos a colecistectomía laparoscópica tenían más probabilidades de ser dados de alta en forma precoz (91% vs 70%), sufrir menos complicaciones (16% vs 36%), y presentar menor morbilidad (0,4% vs 3,0%). La colecistectomía abierta se asoció con un incremento de 1,3 veces (95% intervalo de confianza 1.1-1.4) en la morbilidad perioperatoria en comparación con la laparoscópica, concluyendo que esta última representa el patrón de oro en la actualidad. Todo esto ha permitido reducir el tiempo quirúrgico, lograr una rápida recuperación del paciente a las actividades rutinarias, menor estancia hospitalaria, mínimo dolor, menos efectos adversos respiratorios, eventos embólicos y ventajas estéticas.<sup>(27)</sup>

En los últimos años la colecistectomía por minilaparoscopia (incisión <25 mm para introducción del trócar), ha sido cada vez más utilizada para la exéresis de la vesícula biliar, debido a que esta cirugía posee potencialmente mejores resultados. Al analizar 13 estudios que comparan la colecistectomía laparoscópica convencional con la colecistectomía por minilaparoscopia, se observó mejoría en esta última en la reducción del dolor, leve disminución de la estancia hospitalaria, mejor resultado cosmético; pero no existen diferencias significativas en el retorno a la actividad y la colecistectomía por minilaparoscopia mostró mayor tasa de conversión.<sup>(28)</sup>

Aun más novedoso es la llamada cirugía sin huella, una variante avanzada dentro de la cirugía laparoscópica. Este adelanto científico-tecnológico permite realizar numerosos procedimientos quirúrgicos en el abdomen con una sola herida oculta en la cicatriz del ombligo logrando resultados estéticos excelentes. Más allá de la cosmética, esta técnica permite disminuir el trauma de la pared abdominal que eventualmente puede producir complicaciones que, si bien son consideradas "menores" y de baja incidencia, están bien documentadas en la literatura.<sup>(29)</sup> Una variante de esta técnica es el abordaje a través de orificios naturales NOTES (natural orifice transluminal endoscopic surgery), que permite el acceso abdominal a través de una víscera hueca. Durante la última década el empleo de estas técnicas y el uso de dispositivos magnéticos han permitido reducir significativamente el número de portales y ha facilitado la realización de este procedimiento.<sup>(30)</sup>

El uso de dispositivos magnéticos no se limita sólo a las colecistectomías laparoscópicas, también se han descrito apendicectomías e incluso nefrectomías empleando modelos porcinos como entrenamiento de la técnica del portal único.<sup>(31)</sup>

Actualmente se están desarrollando instrumentos que permitan mejorar los procedimientos mínimamente invasivos<sup>(32)</sup>, así como su implementación en modelos animales para probar la efectividad de los mismos.<sup>(33)</sup>

Para nadie es un secreto que la patología benigna de la vesícula biliar es un problema de salud pública, por lo que cualquier modificación al procedimiento quirúrgico tradicional que permita mejorar los resultados del tratamiento se traduce en ganancia tanto para el paciente como para el sistema sanitario<sup>(5)</sup>. A pesar que la colecistectomía laparoscópica es el tratamiento quirúrgico de elección desde hace más de 20 años, no se ha dejado de innovar en la búsqueda de herramientas que permitan facilitar aún más esta intervención. En función de esta línea de pensamiento se introduce el concepto de "cirugía por levitación", valiéndose de dispositivos magnéticos con el objetivo de disminuir el número de portales; generando menor daño tisular y mejor resultado cosmético sin sacrificar los principios básicos de la cirugía laparoscópica. El trabajo de Domínguez y colaboradores en Buenos Aires, Argentina, con 40 pacientes del proyecto IMANLAP de puerto único demostró no solamente lo anteriormente expuesto sino que también deja de manifiesto que este es un procedimiento seguro y reproducible<sup>(34)</sup>. A diferencia de lo que ocurre en el caso de técnicas como NOTES, NOTUS, LESS, etc. en donde se sacrifica la adecuada exposición y visualización de las estructuras anatómicas y la triangulación del instrumental por una pequeña incisión limitando el rango de trabajo, lo que conlleva a una coordinación máxima entre el cirujano y el ayudante para evitar el conflicto interno del instrumental.<sup>(35)</sup>

En la colecistectomía laparoscópica asistida por imanes los instrumentos convencionales de prensión son sustituidos por imanes en forma de caimán, lo que permite al ayudante movilizar las estructuras sin ninguna dificultad para su disección. Pero como todo dispositivo magnético bipolar se genera un campo de atracción por lo que es necesario mantener una distancia ellos y ser referidos para permitir una mejor manipulación y rápida localización en caso de pérdida accidental dentro de la cavidad abdominal. Es importante destacar que los imanes diseñados y patentados por el Dr. Domínguez, precursor de este tipo de cirugía, tienen un costo que para la mayoría de nuestros centros de salud no puede ser cubierto, es por ello que logramos diseñar un dispositivo artesanal similar, utilizando imanes de neodimio en forma de aro, adquiridos a través de internet. Unimos cinco (5) de estos aros magnéticos con sutura de nylon 0 y en uno de los extremos una pinza tipo caimán, similar a la empleada en redes eléctricas. Utilizando imanes de neodimio externos de mayor tamaño se logra la manipulación extracorpórea por parte del ayudante de los dispositivos intracorpóreos.

A nivel mundial existen múltiples experiencias en colecistectomía laparoscópica asistida por imanes en modelos experimentales similares a nuestro estudio como método de entrenamiento

válido para cirujanos, así como investigaciones en cadáveres, tales como los realizados por el grupo de Joseph y colaboradores en Texas, Estados Unidos<sup>(36)</sup> o también en modelos animales porcinos como los realizados por la Universidad de Akita, Japón<sup>(33)</sup> o la Universidad de Harvard, Estados Unidos<sup>(37)</sup>. En todos ellos se obtuvieron excelentes resultados quirúrgicos orientados a buscar su aplicación en la práctica médica.

En Latinoamérica también se destaca la publicación colombiana del grupo de Ortiz y colaboradores<sup>(38)</sup>, y la experiencia venezolana de Zamora y colaboradores<sup>(24)</sup>. En ambas series con pacientes se emplearon dispositivos magnéticos logrando excelente exposición de las estructuras, claras ventajas de retracción de los tejidos a través de esta técnica y la disminución en el número de portales necesarios para llevar a cabo la intervención de forma satisfactoria.

La colecistectomía laparoscópica de dos (2) puertos, asistida por imanes de neodimio en modelo experimental porcino (*Sus scrofa domesticus*) es una técnica novedosa que permite abrir nuevos caminos al concepto de cirugía sin huellas. Este procedimiento no deja de ser un reto quirúrgico representado en la curva de aprendizaje necesaria para la manipulación de los dispositivos magnéticos, y consideramos que ésta debe realizarse inicialmente en modelos experimentales por médicos con experiencia laparoscópica, lo cual se traduce en menor riesgo, no sólo para los pacientes, sino también para los cirujanos. Como modelo de entrenamiento animal, el cerdo (*Sus scrofa domesticus*) tiene características anatómicas y funcionales muy similares a los seres humanos, por lo que es el método ideal para el aprendizaje de este tipo de procedimiento. Este abordaje tiene las ventajas que otorga la mínima invasión: mayor estética, reducción significativa del número de portales laparoscópicos, menor injuria tisular, sin sacrificar las bondades de la técnica tradicional. Consideramos que es un procedimiento seguro, ya que durante la realización de este estudio no se presentaron complicaciones significativas y todos los animales sobrevivieron a la intervención. Es reproducible con relativamente pocos recursos, el instrumental necesario esta a la disposición de la mayoría de los centros asistenciales, algo esencial en nuestro sistema de salud latinoamericano. Existen varias experiencias similares en otros países con resultados comparables a los logrados en esta investigación.

Como toda técnica de tipo experimental debe ser difundida y desarrollada, especialmente en otros centros de entrenamiento latinoamericanos y de nuestro país. Es necesario más tiempo de estudio, mayor experiencia, volumen de ejemplares y práctica quirúrgica que permitan obtener una mejor información para evaluar los resultados y ser comparados con otros procedimientos experimentales similares. Es importante señalar que los cirujanos que participen en este tipo de entrenamiento deben tener experiencia previa en cirugía laparoscópica en

especial, en colecistectomía, ya que debido a que lo novedoso del dispositivo puede generar un obstáculo en el inicio de la curva de aprendizaje.

Se debe evitar el empleo de instrumental que pueda ser magnetizado, ya que dificulta la realización del procedimiento, por la atracción que se genera entre ellos y los dispositivos magnéticos. Atención aparte merecen la separación de los imanes tanto intra como extracorpóreos, ya que puede representar una limitación en la ejecución de la técnica. Una distancia mayor a cinco (5) centímetros entre dispositivos evita la interacción del campo de magnético.

Todo el material experimental debe ser referido con sutura, para así lograr su mejor y más rápida localización intracorpórea y evitar extravíos innecesarios que prolongan el tiempo quirúrgico.

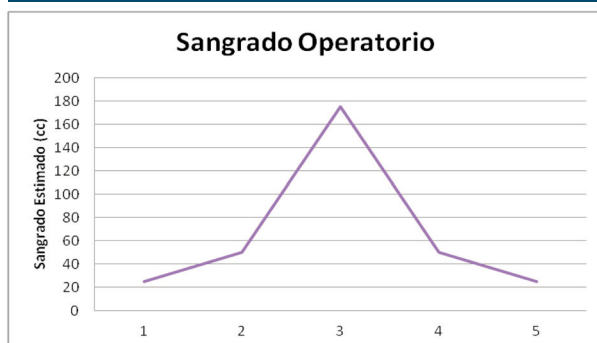
Regular la tracción sobre los tejidos aproximando o alejando los dispositivos magnéticos entre sí de forma sutil permite una mejor exposición de las estructuras y se debe tener cuidado con materiales metálicos externos, ya que la fuerza de atracción de los imanes es tal que puede generar la aparición de proyectiles e infringir no solo daño al paciente sino al personal de salud que participa en la cirugía.

**Tabla 1 INSTRUMENTO DE RECOLECCIÓN**

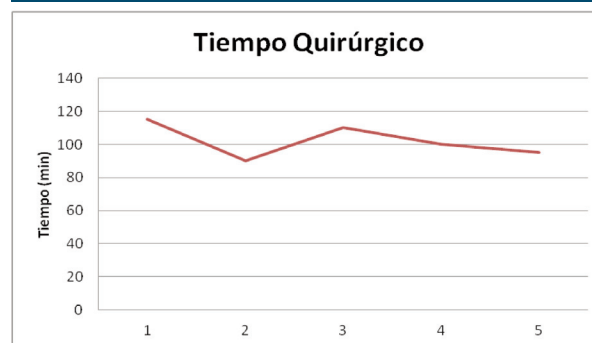Espécimen	1	2	3	4	5	Prom*	Rango	DS†
Fecha	18/05/2012	25/05/2012	15/06/2012	22/06/2012	19/07/2012			
Peso	48	52	56	42	36	46,8	(36-56)	±7,95
Tiempo quirúrgico	100	95	115	90	110	102	(90-115)	±10,37
Número de portales	2	2	2	2	2	2		
Sangrado	50	25	25	50	175	65	(25-175)	±62,75
Complicaciones	No	No	No	No	No	No		
Reintervención	No	No	No	No	No	No		
Conversión	No	No	No	No	No	No		
Nivel de dificultad	Medio	Medio	Alto	Medio	Medio	Medio		
Sobrevida	Si	Si	Si	Si	Si	Si		

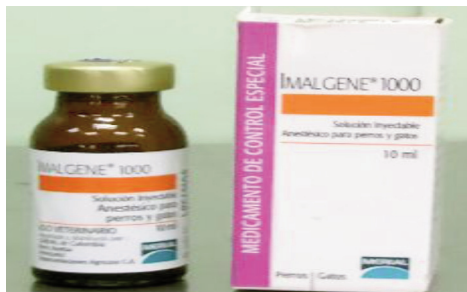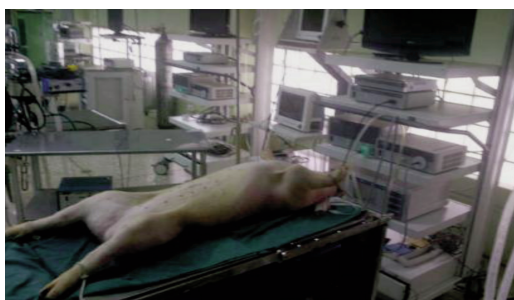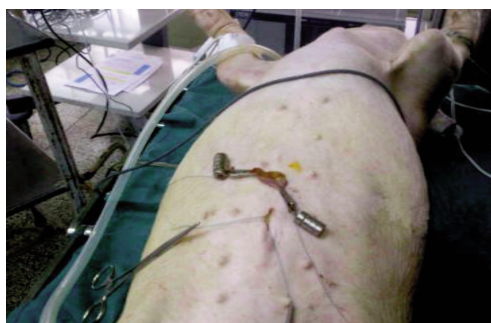\* Promedio  
† Desviación Estandar

**Gráfico 1**



**Gráfico 2**



**Anestésico****Instrumental****Modelo experimental****Imanes de neodimio****Área quirúrgica****Pieza quirúrgica****Pinza de Thomas****REFERENCIAS**

1. Cuschieri A. Laparoscopic surgery in Europe. Where are we going? *Cir Esp* 2006; 79(1):10-21.
2. Ellison E, Carey L. Lessons learned from the evolution of the lapa-

3. roscopic revolution. *Surg Clin North Am* 2008; 88(5):927-941.
3. Lukovich P, Vanca T, Gero D, Kupcsulik P. The development of laparoscopic technology in light of cholecystectomies performed between 1994 and 2007. *Orv Hetil* 2009; 150(48): 2189-2193.
4. Dittmar J, Klein M, Quasim W, Turan M, Meyer L, Scheele J. Implications of laparoscopic cholecystectomy for surgical residency training. *JSL* 1999; 3(1): 19-22.
5. Mpps.gob.ve, Epidemiología Anuarios de Morbilidad 2011 [sede Web]. Caracas: Mpps.gob.ve; 2000 [actualizada el 14 de junio de 2012; acceso 25 de julio de 2012] Disponible en: <http://www.mpps.gob.ve>
6. Raman J, Scott D, Cadeddu J. Role of magnetic anchors during laparoscopic single site surgery and NOTES. *J Endourol* 2009; 23(5):781-786.
7. Solomon D, Bell R, Duffy A, Roberts K. Single-port cholecystectomy: small scare; short learning curve. *Surg Endosc* 2010; 24:2954-2957.

8. Navarra G, Pozza E, Occhionorelli S, Carcaforo P, Donini I. One-wound laparoscopic cholecystectomy. *Br J Surg* 1997; 84:695.
9. Rivas H, Varela E, Scott D. Single-incision laparoscopic cholecystectomy: Initial evaluation of a large series of patients. *Surg Endosc* 2010; 24:1403-12.
10. Edwards C, Bradshaw A, Ahearne P, Dematos p, Humble T, Jhonson R et al. Single-incision laparoscopic cholecystectomy is feasible: Initial experience with 80 cases. *Surg Endosc* 2010; 24:2241-7.
11. Osborne D, Alexander G, Boe B, Zervos E. Laparoscopic cholecystectomy: past, present and future. *Surg. Technol Int* 2006; 15:81-85.
12. Patiño J. Lecciones de Cirugía. Bogotá-Colombia Editorial Panamericana 2000 p. 667.
13. Kama N, Kologlu M, Doganay M, Reis E, Atli M, Dolapçı M. A risk score for conversion from laparoscopic to open cholecystectomy. *Am J Surg* 2001; 181(6):520-525.
14. Dubois F, Bethelot G, Levard H. Laparoscopic cholecystectomy: historic perspective and personal experience. *Surg Lap Endos* 1991; 1:52-57.
15. Perissat J, Collet D, Belliard B. Gallstones: Laparoscopic treatment, intracorporeal lithotripsy followed by cholecystostomy or cholecystectomy. *Surg Endosc* 1990; 4:1-5.
16. Reddick E, Olsen D, Daniell J. Laparoscopic laser cholecystectomy. *Laser Med Surg News Adv* 1989; 3:38-40.
17. Zornig C, Emmermann A, Von Waldenfels A, Mofid H. Laparoscopic cholecystectomy without visible scar: combined transvaginal and transumbilical approach. *Endoscopy* 2007; 39(10):913-915.
18. Ramos A, Murakami A, Galvão Neto M, Galvão M, Silva A, Canseco E et al. NOTES transvaginal video-assisted cholecystectomy: first series. *Endoscopy* 2008; 40(7):572-5.
19. Nguyen N, Reavis K, Hinojosa M, Smith B, Wilson S. Laparoscopic transumbilical cholecystectomy without visible abdominal scars. *J Gastrointest Surg* 2009; 13(6):1125-1128.
20. Tacchino R, Greco F, Matera D. Single-incision laparoscopic cholecystectomy: surgery without a visible scar. *Surg Endosc* 2009; 23(4):896-899.
21. Domínguez G. Colecistectomía con un trócar asistida con imanes de neodimio. Reporte de un caso. *Rev Mex Cir Endoscop* 2007; 8(4):172.
22. Best S, Cadeddu J. Development of magnetic anchoring and guidance systems for minimally invasive surgery. *Indian J Urol* 2010; 26(3):418-422.
23. Zamora F, Pérez M, Noya J, González D. Colecistectomía Laparoscópica con un solo puerto visible subxifoideo de 5 mm. Experiencia en Venezuela. *Rev Venez Cir* 2008; 61(3):119-124.
24. Zamora F, Pérez M, Noya J, Dugum N, González D. Colecistectomía laparoscópica con trócar umbilical único de 12 mm y óptica con canal operatorio: asistido con agujas percutáneas y dispositivos magnéticos: reporte de 80 casos. *Rev Venez Cir* 2010; 63(3):113-120.
25. Avgerinos C, Kelgiorgi D, Touloumis Z, Baltatzis L, Dervenis C. One thousand laparoscopic cholecystectomies in a single surgical unit using the "critical view of safety" technique. *J Gastrointest Surg* 2009; 13(3):498-503.
26. O'Bryan M, Dutro J. Impact of laparoscopic cholecystectomy on resident training: fifteen years later. *J Surg Educ* 2008; 65(5):346-349.
27. Csikesz N, Ricciardi R, Tseng J, Shah S. Current status of surgical management of acute cholecystitis in the United States. *World J Surg* 2008; 32(10):2230-2236.
28. McCloy R, Randall D, Schug S, Kehlet H, Simanski C, Bonnet F et al. Is smaller necessarily better? A systematic review comparing the effects of minilaparoscopic and conventional laparoscopic cholecystectomy on patient outcomes. *Surg Endosc* 2008; 22(12):2541-2553.
29. De George M, Rangel M, Noda R, Kondo W. Laparoscopic transumbilical cholecystectomy: surgical technique. *JSL*. 2009; 13(4): 536-541.
30. Scott D, Tang S, Fernandez R, Bergs R, Goova M, Zeltser I et al. Completely transvaginal NOTES cholecystectomy using magnetically anchored instruments. *Surg Endosc* 2007; 21:2308-2316.
31. Zeltser I, Bergs R, Fernandez R, Baker L, Eberhart R, Cadeddu J. Single trocar laparoscopic nephrectomy using magnetic anchoring and guidance system in the porcine model. *J Urol* 2007; 178: 288-91.
32. Buess G, Becerra-García F, Misra M. Instruments for transluminal laparoscopic surgery or "NOTES". *Minim Invasive Ther Allied Technol* 2008; 17(6):331-335
33. Kume M, Miyazawa H, Abe F, Iwasaki W, Uchinami H, Shibata S et al. A newly designed magnet-retracting forceps for laparoscopic cholecystectomy in a swine model. *Minim Invasive Ther Allied Technol*. 2008; 17(4):251-254.
34. Dominguez G, Durand L, De Rosa J, Danguise E, Arozamena C, Ferraina P. Retraction and triangulation with neodymium magnetic forceps for single-port laparoscopic cholecystectomy. *Surg Endosc* 2009; 23(7):1660-1666.
35. Fransen S, Stassen L, Bouvy N. Single incision laparoscopic cholecystectomy: A review on the complications. *J Minim Access Surg* 2012; 8(1):1-5.
36. Joseph R, Salas N, Donovan M, Reardon P, Bass B, Dunkin B. Single-site laparoscopic (SSL) cholecystectomy in human cadavers using a novel percutaneous instrument platform and a magnetic anchoring and guidance system (MAGS): reestablishing the "critical view". *Surg Endosc* 2012; 26(1):149-153.
37. Ryou M, Thompson C. Magnetic retraction in natural-orifice transluminal endoscopic surgery (NOTES): addressing the problem of traction and countertraction. *Endoscopy* 2009; 41(2):143-148.
38. Ortiz C, Muñoz N, Flórez H, Saavedra S. Colecistectomía transvaginal híbrida y por incisión umbilical única asistida con imanes: serie de casos. *Rev Colomb Cir* 2010; 25(2):121-130.