

SINDROME DE POLAND. UNA ENTIDAD POCO FRECUENTE

CLAUDIA ALIBERT SEVERINO SANTOS¹
MARÍA GABRIELA CARABALLO FARIAS²
JENNIFER ABREU RODRÍGUEZ¹

POLAND SYNDROME. A RARE ENTITY

RESUMEN

Introducción: El Síndrome de Poland es una rara malformación congénita, dada por alteraciones del tórax, mama y miembro superior en grado variable. Reportamos el caso de una paciente cuyo diagnóstico se hizo de manera incidental en la adultez. **Caso clínico:** Paciente femenina de 45 años de edad quien consulta por sangrado uterino anormal. En la evaluación médica se evidencia asimetría torácica, mamaria y miembro superior ipsilateral, se solicitan estudios imagenológicos, donde se corroboran las malformaciones osteomusculares, estableciéndose así el diagnóstico. **Conclusión:** El Síndrome de Poland, se encuentra entre las llamadas enfermedades raras, se considera de tipo malformativa, con una etiopatogenia aun desconocida. Si bien, la entidad no representa ningún pronóstico funcional, el tratamiento va dirigido a la reconstrucción de las deformidades, las cuales tienen un impacto psicológico en el paciente.

Palabras clave: Síndrome de Poland, anomalía congénita, caso clínico

ABSTRACT

Introduction: Poland syndrome is a rare congenital malformation, resulting in alterations of the thorax, breast and upper limb in varying degrees. We report the case of a patient whose diagnosis was made incidentally in adulthood. **Clinical case:** A 46 year old female patient consulted for abnormal uterine bleeding. The medical evaluation revealed asymmetry in the thorax, breast and ipsilateral upper limb. Imaging studies were requested, which confirmed the musculoskeletal malformations, this establishing the diagnosis. **Conclusion:** Poland's syndrome is among the so called rare diseases. It is considered a malformative type, with an etiopathogenesis still unknown. Although the entity does not represent any functional prognosis, the treatment is aimed at reconstructing the deformities, which have a psychological impact on the patient.

Key words: Poland Syndrome, congenital anomaly, clinical case

1. Residente Cirugía General. Hospital Dr. Rafael Medina Jiménez. La Guaira-Venezuela.
Correo-e: claudiaseverino.santos@gmail.com

2. Cirujano General. Hospital Dr. Rafael Medina Jiménez. La Guaira-Venezuela

INTRODUCCIÓN

El síndrome de Poland es una rara entidad congénita categorizada como malformativa, que consiste en la agenesia parcial o no del músculo pectoral mayor y la glándula mamaria.¹

Se presenta como afectación ipsilateral (derecha con mayor frecuencia) de los músculos del tórax (ausencia de la porción costoesternal del músculo pectoral mayor, o de otros músculos parietales pectoral menor, serrato, dorsal ancho, oblicuo externo, infraespinoso y/o supraespinoso), deficiencia de grasa subcutánea, hipoplasia/aplasia de la mama o el pezón, ausencia o deformidad de los primeros seis cartílagos costales o costillas, alopecia de la región axilar y mamaria y anomalias de la extremidad superior (brazo, antebrazo o mano). Sin embargo, existe gran variabilidad en las manifestaciones clínicas de la entidad y rara vez se reconocen todas las características en un mismo individuo.² En una minoría de los casos, los anteriores se combinan con malformaciones pulmonares o renales, de la columna vertebral, hepatobiliares y/o dextrocardia.³

Tiene una incidencia que va de 1 a 30.000 hasta 1 a 100.000 nacidos vivos, dependiendo de los autores y se presenta con mayor frecuencia en el género masculino con una proporción de 3:1.⁴

Presentación del caso

Información del Paciente

Corresponde a una paciente femenina de 45 años, quien consulta por presentar sangrado uterino anormal (leiomiomatosis uterina anemizante). En la preparación preoperatoria para procedimiento quirúrgico indicado (Histerectomía total), y tras la realización de historia clínica. Se constatan los hallazgos a continuación:

Hallazgos clínicos

Se evidenció asimetría de el hemitórax izquierdo, sin compromiso de la mecánica respiratoria, que según refiere la paciente es desde el nacimiento, dada por: hipoplasia del músculo pectoral mayor, ligeramente visible gracias a la hiperplasia mamaria, a predominio izquierda, con la consecuente ptosis de la misma y politelia (complejo areola-pezón supernumerario superior), acompañada de deformidad en hombro, signo de Sprengel (escapula alada), y acortamiento de la extremidad ipsilateral (con tono y fuerza conservados) esta última sin repercusión para actividades cotidianas en vista de la dominancia diestra (Figuras 1 y 2).

Estudios diagnósticos

Se solicitan estudios de imágenes; Rx de Tórax, TAC de Tórax con reconstrucción 3D, (para evaluar el tórax en su totalidad)

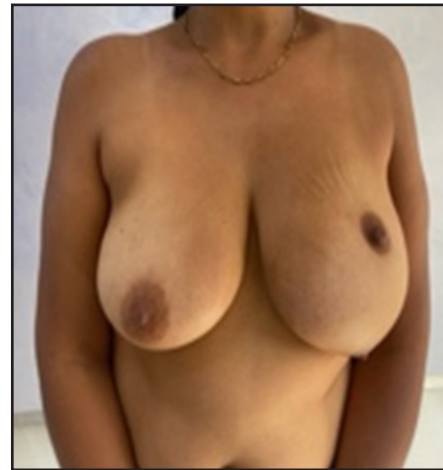

Figura 1. Deformidad mamaria izquierda

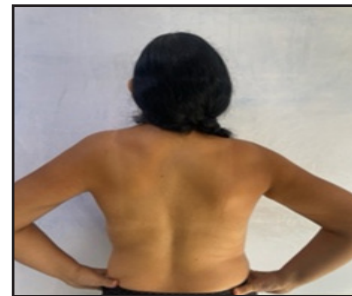

Figura 2. Asimetría de hombro y signo de Sprengel izquierdos

evidenciándose (hipoplasia del pectoral mayor, dorsal ancho e infraespinoso; (Figura 3), deformidad y fusión del 3^{er} al 6^{to} arco costal posterior), (Figura 4) escoliosis y fusión de cuerpos vertebrales de T2-T6 (Figura 5). El ecocardiograma no arrojó anomalías cardíacas y con la ecografía abdominal se descartó alguna alteración renal.

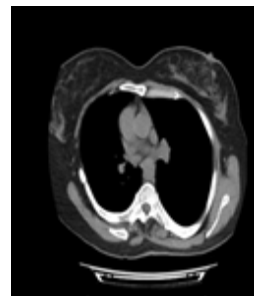


Figura 3. Hipoplasia M. pectoral mayor izquierdo, dorsal ancho e infraespinoso ipsilateral

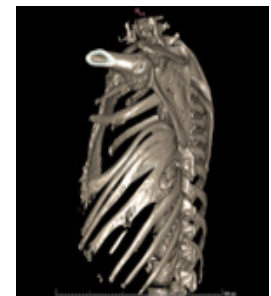

Figura 4. Fusión y deformidad del 3er al 6to arco costal posterior

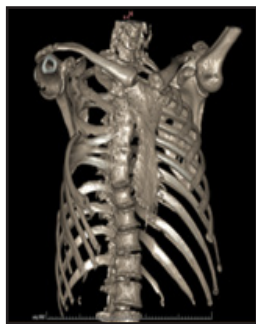

Figura 5. Escoliosis y fusión de T2-T6

Se establece así, de manera incidental, el diagnóstico de Síndrome de Poland, estadio II (según la clasificación de Foucras)⁵ en esta paciente que, hasta dicho momento, lo desconocía a pesar de haber tenido entrada al sistema de salud, desde su nacimiento hasta la actualidad.

DISCUSIÓN

El síndrome de Poland fue descrito inicialmente por Alfred Poland en 1841 al realizar una autopsia como estudiante de medicina. Su etiopatogenia no está del todo clara, sin embargo, la mayoría de los autores coinciden en afirmar, que se debe a una alteración de el desarrollo embrionario alrededor de la sexta semana de gestación, el cual consiste en un defecto primario de el desarrollo de la arteria subclavia, y sus ramas.⁶

En este caso, siendo una femenina y con afectación de el lado izquierdo, lo hace aun mas infrecuente y representa el primero documentado formalmente en Venezuela, a no ser por Sánchez y Guerra, que reportan el de un recién nacido varón, asociado a síndrome de Moebius (y su asociación a la Secuencia Poland-Moebius, donde adicionalmente existe parálisis de los pares craneales VI y VII), vinculado al uso de Misoprostol, como agente causal.⁷

El diagnóstico de la entidad es clínico y requiere de un alto índice de sospecha en recién nacidos, con malformaciones congénitas unilaterales, (las de la mano resultan ser las más obvias) aunque en muchos casos y dependiendo de el tipo de deformidad (sobre todo en las incompletas) el diagnóstico se plantea luego de la pubertad.⁸

En cuanto a la imagenología, el ultrasonido de partes blandas por su fácil acceso, y bajo costo representa la primera línea, para la identificación inicial de la topografía de los músculos pectorales. La Tomografía Axial Computarizada de tórax (TAC) con reconstrucción 3D y Resonancia Magnética (RM), ayudan a identificar con mayor precisión el resto de las anomalías en la pared torácica, y columna vertebral; así como la evaluación pulmonar y anomalías vasculares. La radiología simple del miembro superior permite la evaluación ósea de el mismo. Y para la evaluación, renal y hepatobiliar el ultrasonido abdominal es el estudio de elección.⁹

Existen múltiples clasificaciones, como la de Al-Qattan para las anomalías en mano y su manejo,¹⁰ sin embargo, la de Foucras, por su utilidad en la planificación de la reconstrucción y abordaje quirúrgico, es de las más utilizadas. Incluye tres estadios (según el grado de deformidad torácica y mamaria):

- **Estadio I:** malformación leve con hipoplasia muscular del pectoral mayor e hipoplasia mamaria moderada. Se aprecia una discreta asimetría torácica en el varón y una asimetría mamaria de leve a moderada en la mujer.
- **Estadio II:** malformación moderada con aplasia del pectoral mayor, asimetría mamaria importante en la mujer, con o sin malformación costal moderada asociada. Se aprecia una asimetría marcada del tórax.
- **Estadio III:** malformación grave con aplasia muscular y mamaria completa, otras aplasias musculares asociadas y malformación costoesternal importante.⁵

La mayoría de los autores coinciden en que el síndrome de Poland en sí no implica ningún pronóstico funcional ni potencialmente mortal. El tratamiento se basa en la adecuación estética y psicológica de los pacientes.⁴

Si bien la mayoría de los pacientes que demandan cirugía son mujeres por el mayor impacto psicológico que produce en ellas el defecto estético mamario,⁶ el tratamiento quirúrgico, que debe ser individualizado, es multidisciplinario, e incluye: cirugía plástica reconstructiva mamaria, con uso de colgajos miocutáneos, reducción mamaria contralateral y/o prótesis mamarias y pectorales entre otros;⁸ reconstrucción de pared torácica, en caso de así requerirlo, (por compromiso ventilatorio y/o defectos estéticos severos) manejada por cirugía de tórax e incluyen; toracoplastia y uso de barras retroesternales, entre otras técnicas. En cuanto a las deformidades de la mano, existen múltiples procedimientos, efectuados por cirugía de mano y ortopedia, dependiendo de el tipo de lesión. En los raros casos de alteraciones genitourinarias (agenesia renal, ectopia renal, criptorquidia y reflujo vesicoureteral) y malformaciones cardíacas (comunicación interauricular y dextrocardia) serán manejados por el especialista del área apropiada.⁹

En el caso de nuestra paciente, si bien se le ofreció la opción para el tratamiento estético-reconstrutivo de la mama, no fue realizado, en vista de estar conforme con su aspecto.

CONFLICTO DE INTERESES Y FINANCIACIÓN

Los autores declaramos no tener conflictos de intereses, ni haber recibido financiamiento o patrocinio de ninguna organización para realizar este trabajo.

REFERENCIAS

1. Essobiyou T. *etal* Poland syndrome: Fortuitous discovery of a familial case in Togo. International Journal of Surgery Case Reports 106 (2023) 108281 <https://doi.org/10.1016/j.ijscr.2023.108281>

2. Al Faleh K. *etal*. Poland's syndrome with absent limb anomalies. J Clin Neonatol 2014;3:44-6. https://journals.lww.com/jocn/fulltext/2014/03010/Poland_s_Syndrome_with_Absent_Limb_Anomalies.11.aspx
3. Kim YH. *etal*. Anesthetic experience during reconstruction surgery of a chest wall defect in a patient with Poland syndrome: a case report. Korean J Anesthesiol. 2009;57(5):652-5. <https://doi.org/10.4097/kjae.2009.57.5.652>
4. Benzalim M. *etal*. Poland syndrome: about a case and review of the literature, Pan. Afr. Med. J. 26 (2017) 12. <https://doi.org/10.11604/pamj.2017.26.12.11222>
5. Meléndez F., *etal*. Características por imagen del síndrome de Poland: presentación de un caso. Rev. Colomb. Radiol. 2015; 26(2): 4220-2. http://contenido.acronline.org/Publicaciones/RCR/RCR26-2/09_Poland.pdf
6. Sierra L. González M. Síndrome de Poland: descripción de dos casos familiares. An Pediatr (Barc). 2008;69(1):49-51. <https://doi.org/10.1157/13124219>
7. Sánchez O. y Guerra D. Síndrome de Moebius: fetopatía por Misoprostol. Reporte de un paciente. Invest Clin Vol.44(2): 147-153, 2003 https://ve.scielo.org/scielo.php?script=sci_arttext&pid=S0535-51332003000200008
8. Vasquez et al. Síndrome de Poland completo vs. incompleto, resolución quirúrgica. Revista Médica HJCA.2018 10(1),61-68. <https://revistamedicahjca.iesgob.ec/ojs/index.php/HJCA/article/view/170>
9. Baldelli *etal*. Consensus based recommendations for diagnosis and medical management of Poland syndrome (sequence) .Orphanet Journal of Rare Diseases (2020) 15:201: <https://ojrd.biomedcentral.com/articles/10.1186/s13023-020-01481-x>
10. Fijałkowska M. *etal*. Upper-Limb Disturbances in Female Patients with Poland Syndrome, including the Digit Ratio (2D:4D) J. Clin. Med. 2022, 11(24),7253; <https://doi.org/10.3390/jcm11247253>